


DUAL MOBILITY CUP, INDIKÁCIÓ, TECHNIKA, ESETISMERTETÉS

Szabó György PTE KK Orthopéd Klinika, Pécs, 2022

DCM: HOGYAN MŰKÖDIK?



unconstrained, de nagy átmérő

constrained

- Köztudott a fejátmérő és a luxációs hajlam összefüggése
- Előd: bipoláris hemiprotézis

MŰÉTI TECHNIKA



- A luxáció szempontjából „forgiving”
- Bármilyen feltárásból
- Szár: a hagyományos elvek érvényesek
- Vápa: cementes vs CN

Buktatók:

- A saját szettje nélkül nem ültethető be (L. ábra)
- Alapos preop. tervezés (cementes vs CN)
- A poly linerből a fej nem vehető ki, ha változtatni kell (laza/feszés/leesett) másik shell és liner kell **(ha van!)**

CEMENTED VS UNCEMENTED

Cemented:

nehéz pozicionálás, stabil
nincs backside-wear



CN:

jól pozicionálható

backside-wear

stabil



DMC: KLASSZIKUS INDIKÁCIÓ

Revíziós műtétek (várhatóan nagy luxációs rizikó)



DMC, MINT ELSŐ MŰTÉT

Várhatóan nagy luxációs rizikó

- Spast. parézis
- Parkinson kór
- Ataxia
- Izomatrophia, izombetegségek (SM, post-polyo)
- Perifériás típusú törzskörüli bénulások (Trendelenburg)
- Rossz beteg compliance (demencia, alkoholizmus)

ANYAG ÉS EREDMÉNYEK

- Öt eset, mindegyik cementes, mindegyik hátsó feltárásból
- Nyomonkövetés: 1-5 év (min.1 év)

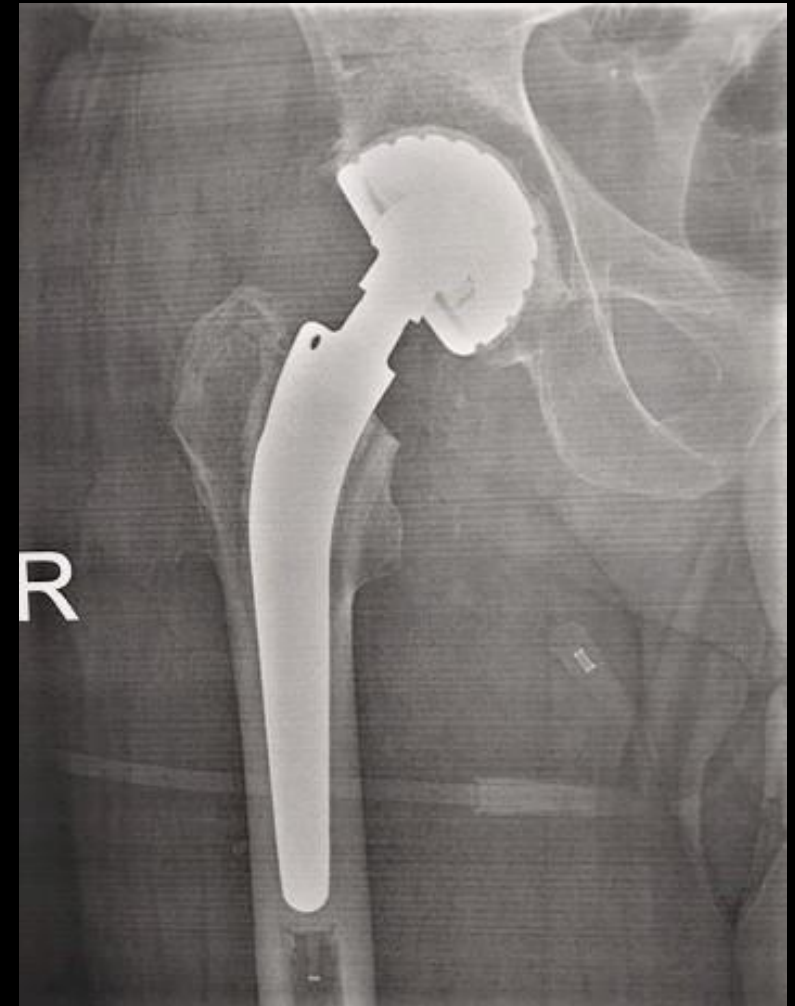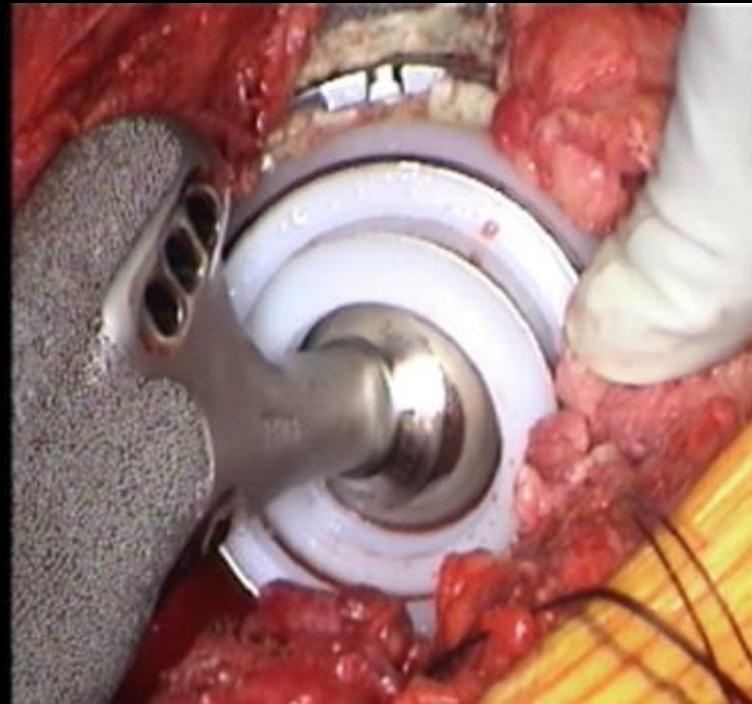
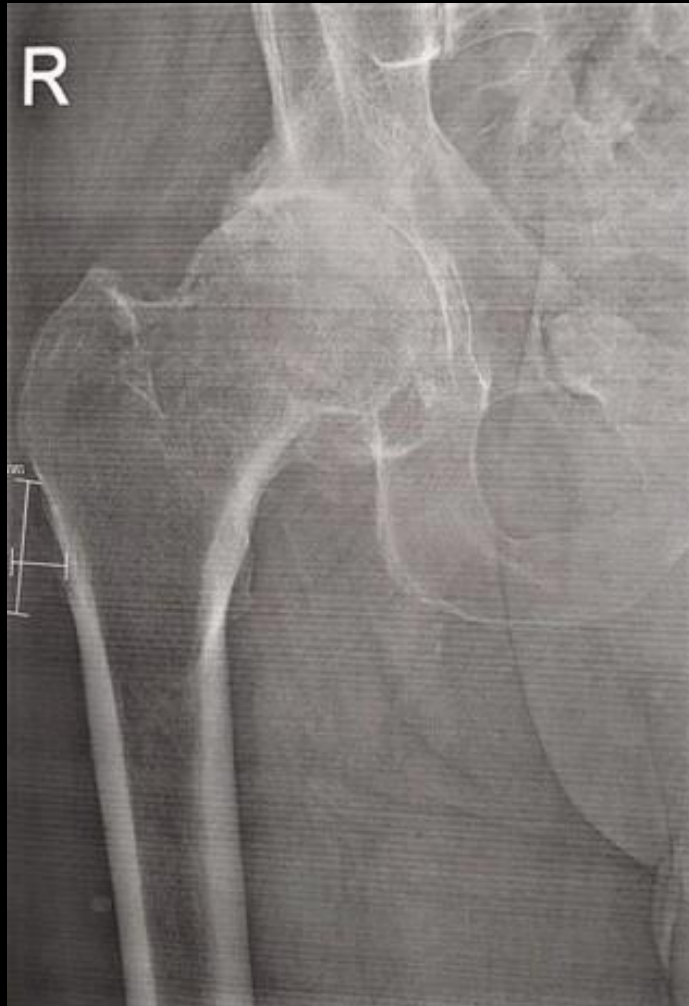Dg: Spast. Hemiparézis (1)..... 77 é ffi, coxarthrózis
Parkinson kór, athetózis (1)..... 67 é ffi, coxarthrózis
Bechterew kór, izomatrófia (1).....66 é ffi, ankylózis
Sclerosis multiplex, ataxia (1)..... 55 é nő, coxarthrózis
Alkoholizmus (komliance) (1).....45 é ffi, necr. cap. fem.

71 É FFI, SPAST HEMIPARÉZIS

nagy
flex/add/berot contractura

primér DMC (cementes)

panaszmentes



KOMPLIKÁCIÓ:



ÖSSZEFOGLALÁS

A primér DMC jó megoldás várhatóan nagy luxációs rizikójú betegek esetén

Nélkülözhetetlen:

- Gondos preop. tervezés (implantátum választás, CN vs cemented)
- Saját beültető szett!
- A műtéti technika pontos ismerete

Köszönöm, hogy meghallgattatok!